

1-2) 病態

サ症の病因は未だに明らかとはなっていないが、その病態は遺伝的素因を背景とした、何らかの抗原（有機、無機、微生物など）に対する宿主の免疫反応であると理解されている。免疫病理学的には、病変局所での CD4 陽性（ヘルパー）T 細胞のオリゴクローナルな増殖と非乾酪性類上皮細胞肉芽腫の形成が見られる。その後の経過で一部は寛解し、一部は線維化から機能障害へと至る（図）。

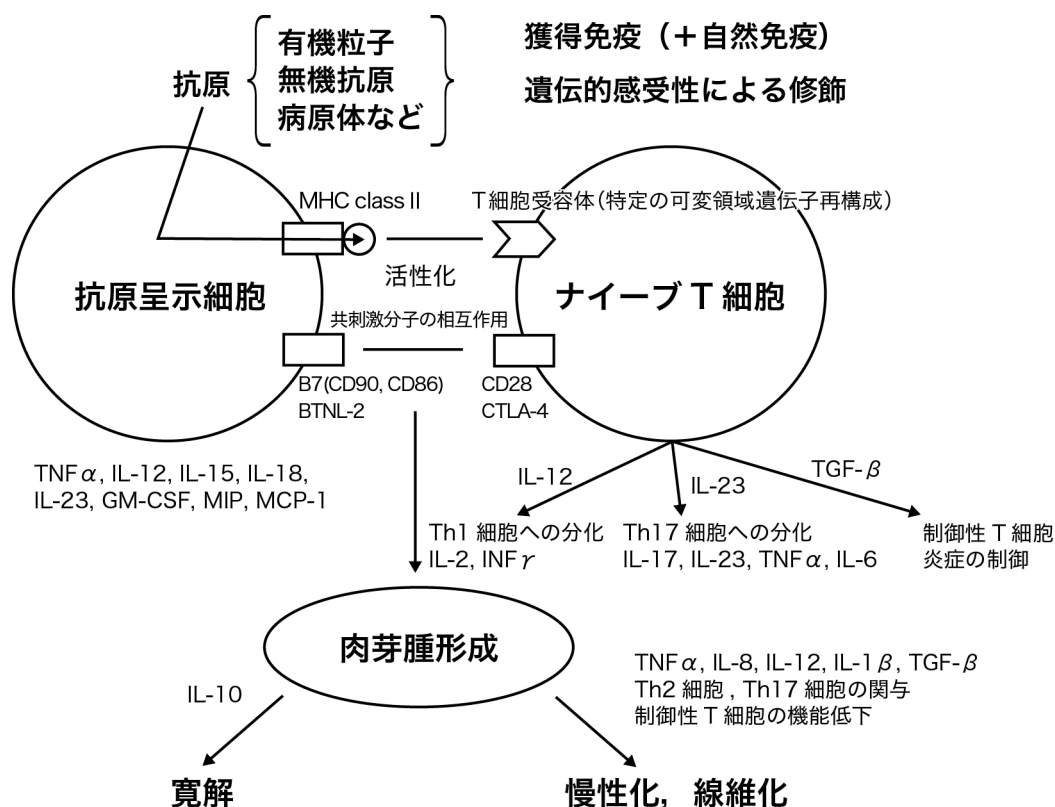


図. サルコイドーシスにおける肉芽腫の病態

a) 免疫学的病態

獲得免疫の形成過程において、マクロファージなどの抗原提示細胞で処理された抗原は、MHC クラス II 分子を介して T 細胞に提示され、主として CD4 陽性 T 細胞の活性化と増殖が起こる。活性化された抗原提示細胞からは TNF α 、インターロイキン 12、15、18、MIP、MCP-1、GM-CSF などのサイトカインが産生され、T 細胞は、主として細胞性免疫に関わるヘルパー T 細胞である Th1 細胞へと分化し、インターロイキン 2 や IFN γ を産生する¹⁾。抗原提示細胞と T 細胞は相互に作用し、マクロファージ、類上皮細胞、巨細胞、T 細胞などからなる肉芽腫形成へと進展する。肉芽腫は、不溶性の抗原を封じ込める働きをされると考えられている。線維化の過程においては、Th2 優位の免疫環境に変化して T 細胞からインター

ロイキン 4, 5, 6, 10 などが産生されて線維芽細胞の増殖とコラーゲン産生が促進するという仮説があるが、実証はされていない。

近年、Th1, Th2 細胞とは異なる T 細胞サブセットとして IL-17 を産生するヘルパー T 細胞 (Th17 細胞) が注目され、アレルギー応答や自己免疫、細菌感染防御などに関わることが知られている。Th17 細胞は炎症や線維化に関わる種々のサイトカインの産生に関わっており、様々な呼吸器疾患の病態に関与する事が知られてきている²⁾。活動性サ症の肉芽腫、気管支肺泡洗浄液には Th17 細胞が存在する事が確認されており、肉芽腫形成や線維化の進行に関与する可能性が示唆されている³⁾。

また、若年発症サ症における NOD2 の関与⁴⁾、肉芽腫形成における Toll-like receptor 2 (TLR2)の関与⁵⁾、サ症の疾患感受性における TLR 遺伝子多型の影響などから、サ症の免疫応答には獲得免疫だけでなく、自然免疫が関与すると考えられている。サ症の肺泡マクロファージでは、TRL4 や NOD1 の刺激によって p38 のリン酸化を介して TNF- α や IL-12 の産生が亢進することが示されている⁶⁾。サ症の免疫反応の過程においては、自然免疫を介した Th1 免疫反応と獲得免疫とが相互に関連して関与していると考えられる。

サ症では病変局所で強い炎症細胞増殖が見られる一方、ツベルクリン反応陰性化に代表されるアナジーが認められることがあり、「免疫パラドクス」の病態を呈する⁷⁾。これには制御性 T 細胞の関与が示唆されている^{1,8)}。制御性 T 細胞は、サ症の免疫学的病態に深く関与していると考えられており、活動性の高い段階では多くの制御性 T 細胞が病変局所に集積し、T 細胞の反応制御と寛解に関与する一方⁶⁾、慢性化する症例ではその制御機能が低下しているという報告がある⁹⁾。

B) サ症の病態と病因論

サ症の発症に MHC class II 分子の拘束性が見られること、病変局所でオリゴクローナルな T 細胞の増生が見られることなどから、サ症の発症には特定の抗原に関与する事が示唆される。しかし、ステロイドや免疫抑制剤によって抗酸菌や *P.acnes* などによる活動性の感染症が見られないことから、サルコイドーシスの病態は病原微生物による活動性感染症ではないと考えられている⁷⁾。Kveim (Kveim-Siltzbach) 反応はサ症の病態を考えるうえで示唆に富む現象である。Kveim 反応は、サ症の組織から得られた抽出物を被験者の皮内に注射すると、病巣と同じ肉芽腫反応がみられる現象である。サ症の 50–80% で陽性反応がみられるとされ、共通の抗原に対して多くの患者が反応を示す事を示唆すると解釈されている⁷⁾。近年感染症を病原体と宿主の双方の要因からとらえなおす試みがあるが、*P.acnes* のような常在菌が発症に関与するとすれば、サ症は宿主側の反応が種々の要因によって一定の閾値を越えたときに引き起こされる疾患である可能性がある¹⁰⁾。

c) 線維化と臓器障害

サ症の臓器病変の多くで自然寛解が見られる一方、一部の症例は慢性化から線維化の進行へと至る¹¹⁾。肺の線維化は予後に関連する重要な病態であり、肺高血圧症¹²⁾や気流制限¹³⁾といった合併症の発生にも寄与する。線維化に至る症例の病態解明や早期診断にむけて、バイオマーカーや遺伝子発現プロファイル¹⁴⁾などの視点から研究が進められている。

文献

- 1) Iannuzzi MC, Rybicki BA, Teirstein AS. Sarcoidosis. *N Engl J Med*. 2007; 357: 2153-65.
- 2) Tan HL, Rosenthal M. IL-17 in lung disease: friend or foe? *Thorax*. 2013; 68: 788-90.
- 3) Facco M, Cabrelle A, Teramo A, et al. Sarcoidosis is a Th1/Th17 multisystem disorder. *Thorax*. 2011; 66: 144-50.
- 4) Kanazawa N, Okafuji I, Kambe N, et al. Early-onset sarcoidosis and CARD15 mutations with constitutive nuclear factor-kappaB activation: common genetic etiology with Blau syndrome. *Blood*. 2005; 105: 1195-7.
- 5) Chen ES, Song Z, Willett MH, et al. Serum amyloid A regulates granulomatous inflammation in sarcoidosis through Toll-like receptor-2. *Am J Respir Crit Care Med*. 2010; 181: 360-73.
- 6) Rastogi R, Du W, Ju D, et al. Dysregulation of p38 and MKP-1 in response to NOD1/TLR4 stimulation in sarcoid bronchoalveolar cells. *Am J Respir Crit Care Med*. 2011; 183: 500-10.
- 7) Chen ES, Moller DR. Etiology of sarcoidosis. *Clin Chest Med*. 2008; 29: 365-77, vii.
- 8) Miyara M, Amoura Z, Parizot C, et al. The immune paradox of sarcoidosis and regulatory T cells. *J Exp Med*. 2006; 203: 359-70.
- 9) Rappl G, Pabst S, Riemann D, et al. Regulatory T cells with reduced repressor capacities are extensively amplified in pulmonary sarcoid lesions and sustain granuloma formation. *Clin Immunol*. 2011; 140: 71-83.
- 10) 江石義信. Propionibacterium acnes とサルコイドーシス. *日サ会誌*. 2003; 23: 11-21.
- 11) Nagai S, Handa T, Ito Y, et al. Outcome of sarcoidosis. *Clin Chest Med*. 2008; 29: 565-74, x.
- 12) Handa T, Nagai S, Miki S, et al. Incidence of pulmonary hypertension and its clinical relevance in patients with sarcoidosis. *Chest*. 2006; 129: 1246-52.
- 13) Handa T, Nagai S, Fushimi Y, et al. Clinical and radiographic indices associated with airflow limitation in patients with sarcoidosis. *Chest*. 2006; 130: 1851-6.
- 14) Lockstone HE, Sanderson S, Kulakova N, et al. Gene set analysis of lung samples provides insight into pathogenesis of progressive, fibrotic pulmonary sarcoidosis. *Am J Respir Crit Care Med*. 2010; 181: 1367-75.